

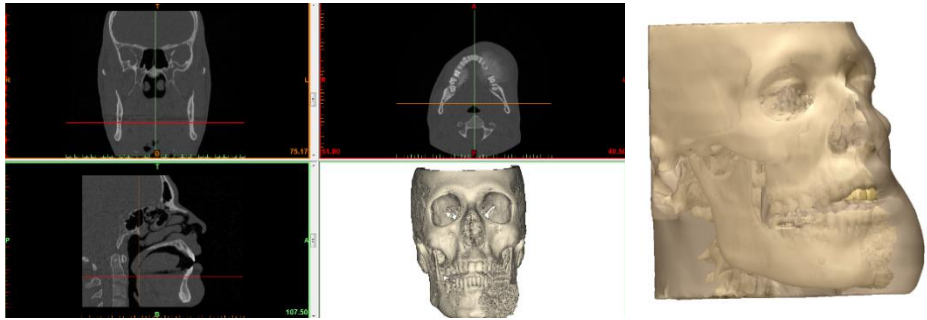


Reconstrucción de mandíbula con peroné vascularizado

Casos

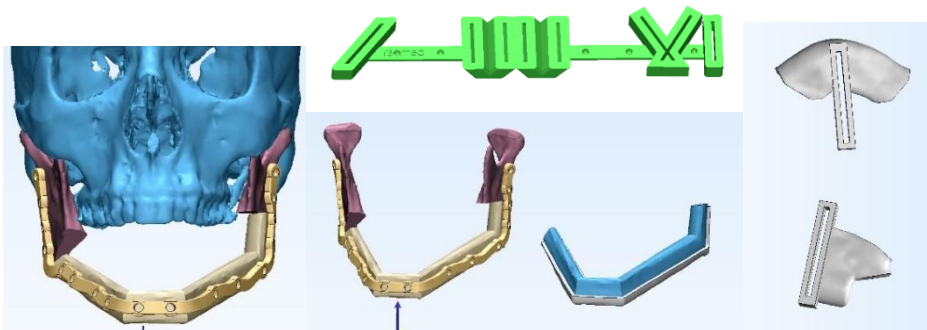


CASO 1. Reconstrucción de mandíbula con peroné vascularizado



1 Análisis del Caso

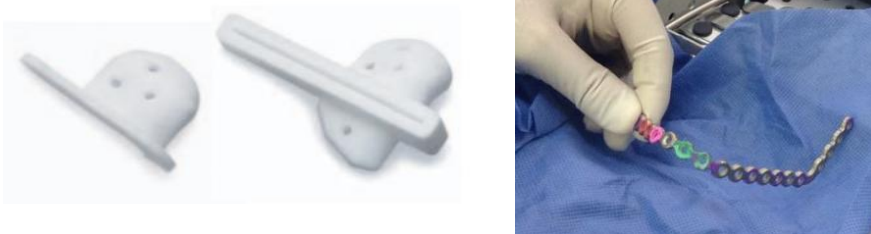Osteosarcoma de mandíbula. Se planifica resección tumoral y reconstrucción con colgajo de peroné microvascularizado.



2 Planificación y Diseño

Los planos de corte mandibular son definidos teniendo en cuenta el margen de resección necesario y las características del tumor y su agresividad.

Se buscó mantener la continuidad anatómica de la mandíbula. Se intenta restituir la forma de la mandíbula con la menor cantidad posible de fragmentos.

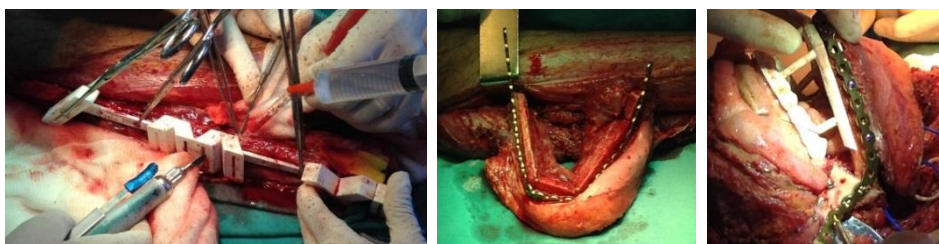


3 Impresión 3D

Biomodelos, guías y placa.



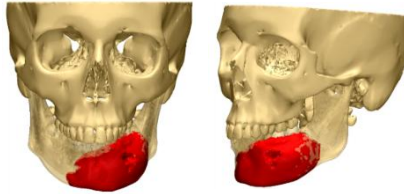
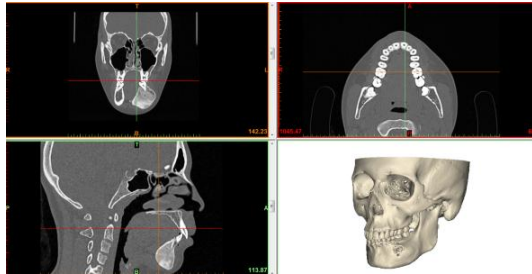
4 Workshop



5 Cirugía

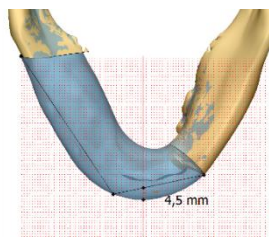
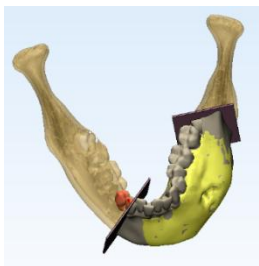

CASO 2. Reconstrucción de mandíbula con peroné vascularizado



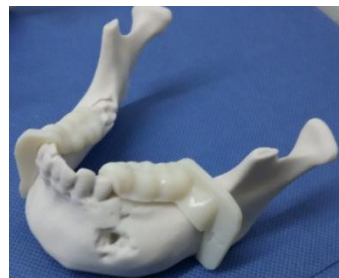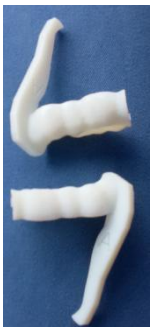1 Análisis del Caso

El paciente presenta un defecto (tumor benigno) en la porción central izquierda mandibular.



2 Planificación y Diseño

Espejando la mandíbula sana, se simuló la reconstrucción de la rama izquierda del paciente.

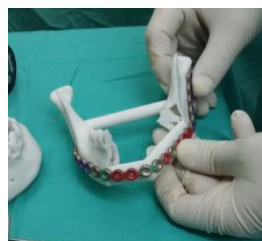
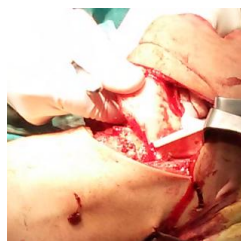
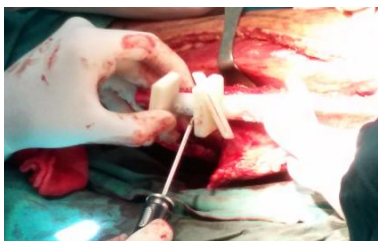3 Impresión 3D

Biomodelos, guías y placa preformada.



4 Workshop



5 Cirugía